

Guía de Laboratorio

Taller Práctico de Encerado Digital

Christian Armando Díaz Correa



Guía de Trabajo

Taller Práctico de Encerado Digital

Material publicado con fines de estudio.

Código: (24UC00106)

Huancayo, 2024

De esta edición

© Universidad Continental, Oficina de Gestión Curricular Av. San Carlos 1795,
Huancayo-Perú

Teléfono: (51 64) 481-430 anexo 7361

Correo electrónico: recursosucvirtual@continental.edu.pe

<http://www.continental.edu.pe/>

Cuidado de edición Fondo Editorial

Diseño y diagramación Fondo Editorial

Todos los derechos reservados.

La *Guía de Trabajo*, recurso educativo editado por la Oficina de Gestión Curricular, puede ser impresa para fines de estudio.

Contenido

Contenido	3
Presentación	8
Primera Unidad	9
Introducción a la anatomía dental y encerado digital	9
Semana 2: Sesión 2	10
Introducción al diseño en Meshmixer.....	10
Instrucciones	10
I. Propósito.....	10
II. Fundamentos teóricos	10
III. Equipos / Materiales.....	12
IV. Indicaciones y procedimientos	12
V. Resultados	
VI. Conclusiones.....	12
VII. Sugerencias / recomendaciones.....	12
Semana 3: Sesión 2	13
Reconocimiento de las piezas dentales de acuerdo a la nomenclatura y sistema numérico en un programa digital.....	13
Instrucciones	13
I. Propósito.....	13
II. Fundamentos teóricos	13
III. Equipos / Materiales.....	14
IV. Indicaciones y procedimientos	14
V. Resultados	14
VI. Conclusiones.....	14
VII. Sugerencias / recomendaciones.....	15
Segunda Unidad	16
Anatomía de los dientes permanentes: Grupo de dientes anteriores (subgrupo de dientes incisivos – subgrupo de dientes caninos	16

Semana 5: Sesión 2	17
Encerado digital de los incisivos centrales superiores permanentes e incisivos laterales superiores permanentes.	17
Instrucciones	17
I. Propósito.....	17
II. Fundamentos teóricos.....	17
III. Equipos / Materiales.....	19
IV. Indicaciones y procedimientos.....	19
V. Resultados.....	19
VI. Conclusiones.....	20
VII. Sugerencias / recomendaciones.....	20
Semana 6: Sesión 2	21
Encerado digital de los incisivos centrales inferiores permanentes e incisivos laterales inferiores permanentes.	21
Instrucciones	21
I. Propósito.....	21
II. Fundamentos teóricos.....	21
III. Equipos / Materiales.....	25
IV. Indicaciones y procedimientos.....	25
V. Resultados.....	25
VI. Conclusiones.....	25
VII. Sugerencias / recomendaciones.....	26
Semana 7: Sesión 2	27
Encerado digital de los caninos superiores permanentes y caninos inferiores permanentes	27
Instrucciones	27
I. Propósito.....	27
II. Fundamentos teóricos.....	27
III. Equipos / Materiales.....	31
IV. Indicaciones y procedimientos.....	31
V. Resultados.....	31

VI. Conclusiones.....	32
VII. Sugerencias / recomendaciones.....	32
Tercera Unidad	33
Anatomía de los dientes permanentes: Grupo de dientes posteriores	
(subgrupo de dientes premolares)	33
Semana 9: Sesión 2	34
Encerado digital de los primeros premolares superiores y segundos premolares superiores.....	34
Instrucciones	34
I. Propósito.....	34
II. Fundamentos teóricos	34
III. Equipos / Materiales.....	38
IV. Indicaciones y procedimientos	38
V. Resultados	38
VI. Conclusiones.....	38
VII. Sugerencias / recomendaciones.....	38
Semana 10: Sesión 2	39
Encerado digital de los primeros premolares inferiores y segundos premolares inferiores.....	39
Instrucciones	39
I. Propósito.....	39
II. Fundamentos teóricos	39
III. Equipos / Materiales.....	42
IV. Indicaciones y procedimientos	43
V. Resultados	43
VI. Conclusiones.....	43
VII. Sugerencias / recomendaciones.....	43
Semana 11: Sesión 2	44
Encerado digital del primer molar superior permanente y segundo molar superior permanente	44
Instrucciones	44

I. Propósito.....	44
II. Fundamentos teóricos.....	44
III. Equipos / Materiales.....	48
IV. Indicaciones y procedimientos.....	48
V. Resultados.....	49
VI. Conclusiones.....	49
VII. Sugerencias / recomendaciones.....	49
Semana 12: Sesión 2	50
Encerado digital del primer molar inferior permanente y segundo molar inferior permanente	50
Instrucciones	50
I. Propósito.....	50
II. Fundamentos teóricos.....	50
III. Equipos / Materiales.....	54
IV. Indicaciones y procedimientos.....	54
V. Resultados.....	54
VI. Conclusiones.....	54
VII. Sugerencias / recomendaciones.....	55
Cuarta Unidad	56
Diseño de sonrisa e impresión 3D del modelo digital	56
Semana 13: Sesión 2	57
Diseño de sonrisa parte 1	57
Instrucciones	57
I. Propósito.....	57
II. Fundamentos teóricos.....	57
III. Equipos / Materiales.....	58
IV. Indicaciones y procedimientos.....	58
V. Resultados.....	58
VI. Conclusiones.....	58
VII. Sugerencias / recomendaciones.....	58
Semana 14: Sesión 2	59

Diseño de sonrisa parte 2	59
Instrucciones	59
I. Propósito.....	59
II. Fundamentos teóricos.....	59
III. Equipos / Materiales.....	60
IV. Indicaciones y procedimientos.....	60
V. Resultados.....	60
VI. Conclusiones.....	60
VII. Sugerencias / recomendaciones.....	60
Semana 15: Sesión 2	61
Presentación de los estudiantes de sus diseños impresos en 3D	61
Instrucciones	61
I. Propósito.....	61
II. Fundamentos teóricos.....	61
III. Equipos / Materiales.....	62
IV. Indicaciones y procedimientos.....	62
V. Resultados.....	62
VI. Conclusiones.....	62
VII. Sugerencias / recomendaciones.....	62
Referencias	63

Presentación

El curso de «Taller práctico de encerado digital» muestra el avance tecnológico de la odontología, con lo cual se busca que la mayor cantidad de estudiantes esté en la capacidad de manejar estos recursos para planificar el tratamiento estético de un paciente.

Los temas están ordenados de menos a más, con lo que las primeras semanas cada estudiante conocerá al principal protagonista de la odontología "el diente", a partir de la unidad 5, conocerá la anatomía de cada pieza dental permanente. En la unidad 4, cada estudiante estará en la capacidad de poder trabajar con el diseño de sonrisa realizando el encerado digital en un modelo escaneado.

Como resultado de aprendizaje se busca que, al finalizar la asignatura, cada estudiante sea capaz de realizar diseños en 3D de la morfología dental, respetando la anatomía de las piezas dentales permanentes usando el programa *Meshmixer dental*.

Finalmente, recomendar a cada uno de los estudiantes, tomar en cuenta los recursos presentados en el aula virtual, los cuales servirán de mucha ayuda en el proceso de aprendizaje.

Christian Armando Díaz Correa

Primera Unidad

**Introducción a la anatomía
dental y encerado digital**

Semana 2: Sesión 2

Introducción al diseño en *Meshmixer*

Sección: Fecha:/...../..... Duración: 60 minutos

Docente: Unidad: 1

Nombres y apellidos:

Instrucciones

Realizar el diseño de la figura de un diente (corona – raíz), en el programa *Meshmixer*, siguiendo las indicaciones del docente.

I. Propósito

Al finalizar la sesión, cada estudiante conocerá las partes del diente, sus caras axiales e iniciará su trabajo en el programa *Meshmixer*.

II. Fundamentos teóricos

a. Dientes: Son órganos duros, de color blanco marfil, de especial constitución tisular, colocados en orden y en unidades pares (derechos e izquierdos, de igual forma y tamaño) forman el aparato dentario.

b. Dentición: Existen dos denticiones en el ser humano. La primera conforma la dentadura infantil, y consta de veinte pequeños dientes cuya forma y tamaño satisfacen las necesidades fisiológicas requeridas; a estos se les llama dientes deciduos o dientes temporales. La segunda dentición es la que forma los dientes de adulto, los que sustituyen a los dientes infantiles, y constan de 32 piezas dentales.

c. Grupos de dientes: Los dientes son unidades pares, de igual forma y tamaño, que, colocados en idéntica posición a ambos lados de la línea media, derecho e izquierdo, adaptan su morfología a estas circunstancias y forman dos grupos, según su ubicación en la arcada y estos son: dientes

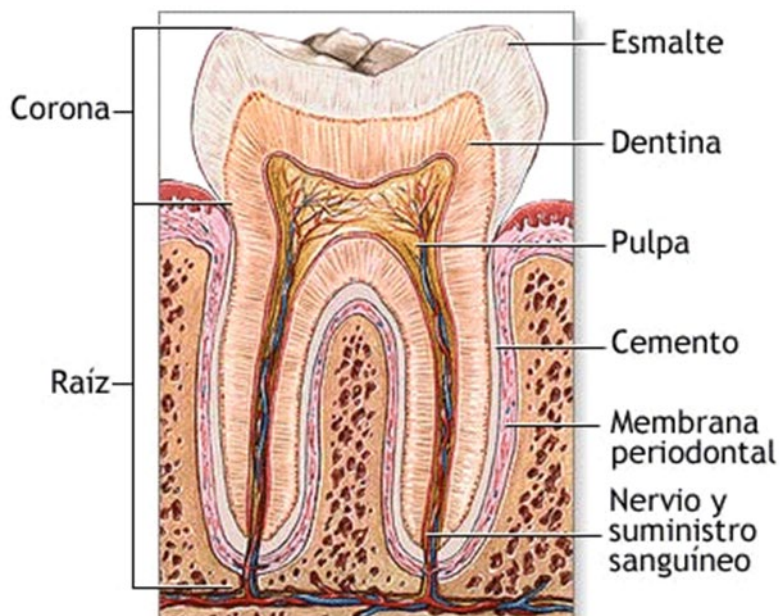
anteriores (se subdividen en incisivos y caninos) y dientes posteriores (se subdividen en premolares y molares)

d. Caras axiales de los dientes

- Vestibular o labial: Es la cara del diente que mira hacia el vestíbulo oral, es decir, hacia afuera.
- Palatino o lingual: En los dientes superiores corresponde a la cara del diente que está hacia el paladar (palatino) y en los dientes inferiores corresponde a la cara que está hacia la lengua (lingual).
* Es válido el uso de «lingual» para los dientes superiores.
- Mesial: Cara del diente que está cerca de la línea media.
- Distal: Cara del diente que se aleja de la línea media.

Figura 1

Caras axiales de los dientes



Nota: tomada de Junta de Andalucía. (2012). *Esquema de un diente y sus partes*. <https://n9.cl/6zxf0>

III. Equipos / Materiales

Tabla 1

Diseño digital

Ítem	Equipo	Característica	Cantidad
1	computadora	Instalado programa <i>Meshmixer</i>	1

IV. Indicaciones y procedimientos

- Abrir el programa *Meshmixer* en su computadora.
- El docente indicará la figura dental con la que trabajará.
- Debe realizar las modificaciones siguiendo la secuencia indicada por el docente.

V. Resultados

- El estudiante presenta su trabajo para la calificación.

VI. Conclusiones

- Primer contacto de los estudiantes con el programa *Meshmixer*.
- Primer contacto de los estudiantes con el diseño digital.
- Los estudiantes trabajan con el diseño digital de un diente, conociendo sus partes

VII. Sugerencias / recomendaciones

- Leer los libros de anatomía dental recomendados el primer día de clases.
- Visualizar el video de esta semana en el aula virtual.

Semana 3: Sesión 2

Reconocimiento de las piezas dentales de acuerdo a la nomenclatura y sistema numérico en un programa digital

Sección: Fecha:/...../..... Duración: 60 minutos

Docente: Unidad: 1

Nombres y apellidos:

Instrucciones

El docente presentará las piezas dentales en los programas digitales y de acuerdo con las indicaciones deberá reconocerlas respecto a su nomenclatura y sistema numérico FDI.

I. Propósito

Al finalizar la sesión, cada estudiante reconocerá las piezas dentales deciduas y permanentes.

II. Fundamentos teóricos

Nomenclatura de los dientes: Para referirse a un diente determinado, no es suficiente mencionar su nombre genérico; por ejemplo: incisivo o premolar, ya que no se sabe a cuál de los incisivos o premolares se refiere.

Para ello debe seguir el siguiente orden:

- Nombrar el diente.
- Luego nombrar la arcada (superior o inferior)
- Luego nombrar el lado (derecho o izquierdo)
- Finalmente nombrar el tipo de dentición (deciduo o permanente)

Diagramas dentarios: Se han ideado algunas formas o diagramas para registrar los dientes por medio de signos, que sustituyen sus nombres y, a la vez, se ahorra espacio y tiempo. Existen diversos diagramas dentarios y algunos más complicados que otros. En la asignatura estudiaremos el diagrama propuesto por el alemán Walter Drum, también conocido como nomenclatura FDI que usamos en la universidad por ser más práctico y entendible.

III. Equipos / Materiales

Tabla 2

Herramientas digitales

Ítem	Equipo	Característica	Cantidad
1	computadora	Instalado programa <i>Meshmixer</i>	1
2	Celular	Instalada la aplicación <i>Bonebox dental</i>	1

IV. Indicaciones y procedimientos

- Con el uso de las aplicaciones *Meshmixer* y *Bonebox dental* el docente solicitará a cada estudiante el reconocimiento de las piezas dentales.
- El estudiante deberá mencionar la nomenclatura del diente o el sistema numérico FDI, según lo pida el docente.

V. Resultados

El estudiante reconoce a las piezas dentales de acuerdo a su nomenclatura y al sistema numérico FDI.

VI. Conclusiones

- Estudiantes conocen y diferencian a la dentición permanente de la

decidua.

- Estudiantes saben la importancia de abreviar el nombre de un diente usando el sistema numérico FDI.

VII. Sugerencias / recomendaciones

- Leer los libros de anatomía dental recomendados el primer día de clases.
- Visualizar el video de esta semana en el aula virtual.

Segunda Unidad

Anatomía de los dientes

permanentes: Grupo de dientes

anteriores (subgrupo de dientes

incisivos - subgrupo de dientes

caninos

Semana 5: Sesión 2

Encerado digital de los incisivos centrales superiores permanentes e incisivos laterales superiores permanentes.

Sección: Fecha:/...../..... Duración: 60 minutos

Docente: Unidad: 2

Nombres y apellidos:

Instrucciones

Mediante el uso del programa *Meshmixer* realizará el encerado digital de las piezas dentales.

I. Propósito

Al finalizar la sesión cada estudiante conocerá y tallará digitalmente la anatomía de los incisivos centrales superiores permanentes e incisivos laterales superiores permanentes.

II. Fundamentos teóricos

a. Incisivo central superior:

- i. **Lado vestibular:** Su corona es la más ancha (en sentido mesiodistal) en comparación con los incisivos laterales. Su borde incisal presenta 3 (algunos casos presentan más) eminencias que representan las puntas de los llamados "mamelones" de los cuales el central es el más pequeño en cuanto a anchura, mientras que los mamelones distal y mesial son de la misma anchura.

El borde mesial de la corona forma una línea casi recta y su área de contacto se encuentra cerca del borde incisivo, en el caso del borde distal es ligeramente redondeado y su área de contacto está a nivel de la unión del tercio medio con el borde incisal.

- ii. **Lado palatino:** Presenta forma de pala, en su parte central presenta una depresión amplia (fosa palatina) rodeada por tres elevaciones: crestas marginales mesial y distal, y el cingulo que es una protuberancia bulbosa a nivel del tercio cervical
- iii. **Raíz:** Presenta un contorno cónico y esta inclinada en sentido distal, desde el cuello al ápice.

b. **Incisivo lateral superior:**

- i. **Lado vestibular:** La corona es más estrecha en sentido mesiodistal y más corta en sentido cérvico-incisivo en comparación con el incisivo central.
Su rasgo más característico es la redondez de la corona.
El borde mesial presenta su punto de contacto a nivel de la unión del tercio medio con el incisal y el punto de contacto del lado distal es en el centro del tercio medio.
- ii. **Lado palatino:** Presenta forma de pala, en su parte central presenta una depresión más profunda que la del incisivo central (fosa palatina) la cual está rodeada por tres elevaciones más prominentes: crestas marginales mesial y distal, y el cingulo.

- iii. **Raíz:** Presenta un contorno cónico y esta inclinada en sentido distal, desde el cuello al ápice.

Tabla 3

Pieza dental

Pieza dental	Longitud (milímetros)			Anchura (milímetros)			Edad en el momento de la erupción
	Total	Corona	Raíz	Corona (M-D)	Raíz (M-D)	Grosor (V-P)	
Incisivo central superior	22.5	10	12.5	8.5	6	7.5	7 años
Incisivo lateral superior	22	9	13	6.5	4.5	6	8 años

III. Equipos / Materiales

Tabla 4

Encerado digital

Ítem	Equipo	Característica	Cantidad
1	computadora	Instalado programa Meshmixer	1

IV. Indicaciones y procedimientos

- Realizar el encerado digital de las piezas dentales desarrolladas en esta clase con el uso del programa Meshmixer.

V. Resultados

- El estudiante crea las piezas dentales digitalmente reproduciendo la anatomía de la corona y raíz.

VI. Conclusiones

- El tallado de la anatomía de las piezas dentales permite ahondar en el conocimiento de estas.
- El estudiante conoce la anatomía de los dientes estudiados en clase, así como, la función de estos en la masticación, estética y fonación.

VII. Sugerencias / recomendaciones

- Leer los libros de anatomía dental recomendados el primer día de clases.
- Visualizar el video de esta semana en el aula virtual.

Semana 6: Sesión 2

Encerado digital de los incisivos centrales inferiores permanentes e incisivos laterales inferiores permanentes.

Sección: Fecha:/...../..... Duración: 60 minutos

Docente: Unidad: 2

Nombres y apellidos:

Instrucciones

Mediante el uso del programa *Meshmixer* realizará el encerado digital de las piezas dentales.

I. Propósito

Al finalizar la sesión, cada estudiante conocerá y tallará digitalmente la anatomía de los incisivos centrales inferiores permanentes e incisivos laterales inferiores permanentes.

II. Fundamentos teóricos

Incisivos inferiores permanentes:

Son dos incisivos centrales inferiores permanentes (derecho e izquierdo) ubicados al lado de la línea media.

Son dos incisivos laterales inferiores permanentes (derecho e izquierdo) ubicados en segundo lugar contando desde la línea media.

De menor diámetro mesiodistal en comparación con los incisivos centrales superiores permanentes.

Son las "hojas cortantes"

Presentan una mayor inclinación coronaria hacia lingual (borde incisal)

a) Incisivos centrales inferiores permanentes:

Su eje longitudinal paralelo a la línea media.

Su eje longitudinal con inclinación de 15° con respecto a la línea frontal.

- i. **Cara axial vestibular:** Corona con forma de trapecio, en sentido mesiodistal es la corona más estrecha, la unión del perfil mesial y distal con el borde incisal forman ángulos rectos. Presenta tres mamelones.
Raíz, con forma triangular.

- ii. **Cara axial lingual:** Corona con forma de triángulo isósceles, más angosta que la cara vestibular, crestas marginales no muy prominentes, el cingulo se fusiona con las crestas marginales, fosa central tenuemente marcada.
Raíz, con forma triangular.

- iii. **Cara axial mesial:**
Corona con forma triangular, a nivel del tercio medio e incisal se estrecha en sentido vestibulo-lingual, su punto de contacto se encuentra en el tercio incisal, borde incisal inclinado tenuemente a lingual, la escotadura cervical es muy pronunciada (aprox. 2.5 mm)
Raíz, con forma triangular. Presenta depresión que nace a nivel de la escotadura cervical, llamada concavidad proximal de la raíz.

iv. **Cara axial distal:**

Corona con forma triangular, a nivel del tercio medio e incisal, se estrecha en sentido vestíbulo-lingual, su punto de contacto se encuentra en el tercio incisal, borde incisal inclinado tenuemente a lingual, la escotadura cervical menos pronunciada (aprox. 1.5 mm).

Raíz, con forma triangular. Presenta depresión que nace a nivel de la escotadura cervical, llamada concavidad proximal de la raíz.

v. **Vista del borde incisal**

En un diente recién erupcionado se observan los mamelones, desde esta vista el contorno del diente es triangular, superficie labial plana, así mismo, se observan las estructuras de la cara lingual de la corona.

Incisivos laterales inferiores permanentes:

Su eje longitudinal es paralelo a la línea media.

Su eje longitudinal presenta inclinación de 10° con respecto a la línea frontal.

Es aproximadamente 0.5 mm más ancha y 1 mm más larga que el incisivo central inferior permanente.

- i. **Cara axial vestibular:** Forma de trapecio, perfil distal ligeramente curvo, ángulo del perfil distal con el borde incisal es ligeramente mayor a 90°, ángulo del perfil mesial con el borde incisal es recto.

- ii. **Cara axial lingual:** Corona con forma de triángulo isósceles, más angosta que la cara vestibular, crestas marginales no muy prominentes, el cingulo se fusiona con las crestas marginales, fosa central tenuemente marcada. Raíz, con forma triangular.

- iii. **Cara axial mesial:** Corona con forma triangular, a nivel del tercio medio e incisal, se estrecha en sentido vestibulo-lingual, el punto de contacto se encuentra en el tercio incisal, borde incisal inclinado tenuemente a lingual. Raíz, con forma triangular. Presenta depresión que nace a nivel de la escotadura cervical, llamada concavidad proximal de la raíz.

- iv. **Cara axial distal:** Corona con forma triangular, a nivel del tercio medio e incisal se estrecha en sentido vestibulo-lingual, el punto de contacto se encuentra en el tercio incisal, borde incisal inclinado tenuemente a lingual y desde esta cara se puede observar una mayor extensión del borde incisivo. Raíz, con forma triangular. Presenta depresión que nace a nivel de la escotadura cervical, llamada concavidad proximal de la raíz.

- v. **Vista del borde incisal:** En el borde incisal se observa una pequeña cúspide que se dirige hacia el lado mesial y hacia el lado distal presenta una mayor inclinación a lingual por lo que el trayecto del borde incisal es curvo, contorno triangular.

Tabla 5*Pieza dental*

Pieza dental	Longitud (milímetros)			Anchura (milímetros)			Edad en el momento de la erupción
	Total	Corona	Raíz	Corona (M-D)	Raíz (M-D)	Grosor (V-P)	
Incisivo central inferior	21.5	9	12.5	5	2.5	6	6 años
Incisivo lateral inferior	22.5	9.5	13	5.5	3	6.5	7 años

III. Equipos / Materiales

Tabla 6*Encerado digital*

Ítem	Equipo	Característica	Cantidad
1	computadora	Instalado programa <i>Meshmixer</i>	1

IV. Indicaciones y procedimientos

- Realizar el encerado digital de las piezas dentales desarrolladas en esta clase con el uso del programa *Meshmixer*.

V. Resultados

- El estudiante crea las piezas dentales digitalmente reproduciendo la anatomía de la corona y raíz.

VI. Conclusiones

- El tallado de la anatomía de las piezas dentales permite ahondar en su conocimiento.

- El estudiante conoce la anatomía de los dientes estudiados en clase, así como, su función en la masticación.

VII. Sugerencias / recomendaciones

- Leer los libros de anatomía dental recomendados el primer día de clases.
- Visualizar el video de esta semana en el aula virtual.

Semana 7: Sesión 2

Encerado digital de los caninos superiores permanentes y caninos inferiores permanentes

Sección: Fecha:/...../..... Duración: 60 minutos

Docente: Unidad: 2

Nombres y apellidos:

Instrucciones

Mediante el uso del programa *Meshmixer* realizará el encerado digital de las piezas dentales.

I. Propósito

Al finalizar la sesión cada estudiante conocerá y tallará digitalmente la anatomía de los caninos superiores permanentes y caninos inferiores permanentes.

II. Fundamentos teóricos

Caninos superiores permanentes:

Ubicados en la arcada superior (1 canino superior derecho permanente y 1 canino superior izquierdo permanente), si tomamos como referencia la línea media están en el número de orden 3.

El borde incisal no es recto, ya que en sentido mesiodistal presenta una cúspide que lo divide en dos tramos (reborde cuspidado mesial y reborde

cuspidé distal)

La cúspide está formada por el mamelón central.

a) Caninos superiores permanentes

Corona con forma pentagonal.

- i. **Cara axial vestibular:** La corona está dividida en 2 vertientes (reborde cuspidé mesial y reborde cuspidé distal)

La cúspide proyecta una eminencia alargada que se dirige a la cervical.

Las uniones de los mamelones forman surcos muy marcados (surco mesiovestibular y surco distovestibular)

Entre el mamelón central y el mamelón distal existe un lobulillo extra.

Se observan los periquimatos muy marcados.

- ii. **Cara axial palatina:** A nivel del mamelón central presenta una eminencia (cresta palatina) que se dirige a la cervical y se una con el cingulo, por lo que esta pieza dental no va a presentar la fosa central.

Sus crestas marginales son cortas pero gruesas.

En esta cara palatina de la corona se van a distinguir dos surcos: surco mesial y distal.

- iii. **Cara axial mesial:**

Corona con forma triangular

Punto de contacto en el tercio medio

Se puede observar la escotadura cervical

La raíz en esta cara axial tiene forma triangular más amplia y en su centro presenta una canaladura a lo largo de toda la raíz (concavidad proximal de la raíz).

iv. **Cara axial distal**

Corona con forma triangular.

Es más pequeña que la cara mesial.

El punto de contacto está a nivel del tercio medio.

La raíz en esta cara axial es más pequeña que la mesial, tiene forma triangular y en su centro presenta una canaladura a lo largo de toda la raíz (concavidad proximal de la raíz).

v. **Vista del borde incisal**

Desde esta vista se observa una franja angosta donde están los tres mamelones, las uniones de los mamelones marcan los surcos: mesiovestibular y distovestibular.

b) **Caninos inferiores permanentes**

Ubicados en la arcada inferior (1 canino inferior derecho permanente y 1 canino inferior izquierdo permanente), si tomamos como referencia la línea media están en el número de orden 3.

Más alargada y angosta en sentido mesiodistal.

i. **Cara axial vestibular:** Forma de pentagonal, más alargada y convexa. Su cúspide (mamelón central) es más corta y menos puntiaguda en comparación con la del canino superior permanente.

Se pueden observar los periquimatos.

Los surcos mesiovestibular y distovestibular no están muy marcados

ii. **Cara axial lingual:** La corona desde esta cara axial es cóncava, tiene forma pentagonal y es más angosta que la cara vestibular.

Presenta la cresta marginal mesial, cresta marginal distal, cingulo, cresta lingual, fosas mesio- y distolinguales.

iii. **Cara axial mesial:** Corona con forma triangular, de silueta más alargada que el canino superior permanente.

La corona está ligeramente inclinada a la lingual.

El punto de contacto está en el tercio incisal

La raíz es de forma triangular y se puede observar una canaladura a lo largo de toda la raíz (concauidad proximal de la raíz).

iv. **Cara axial distal:** Corona con forma triangular, más pequeña que la cara mesial.

La raíz es de forma triangular y se puede observar una canaladura a lo largo de toda la raíz (concauidad proximal de la raíz).

v. Vista del borde incisal:

El mamelón central es sobresaliente.

El borde incisal en su lado distal está inclinado hacia la lingual como el incisivo lateral inferior.

Tabla 7

Vista del borde incisal

Pieza dental	Longitud (milímetros)			Anchura (milímetros)			Edad en el momento de la erupción
	Total	Corona	Raíz	Corona (M-D)	Raíz (M-D)	Grosor (V-P)	
Canino superior permanente	27	10	17	7.5	4	8	12 años
Canino inferior permanente	26	11	15	7	3.5	7.5	11 años

III. Equipos / Materiales

Tabla 8

Encerado digital

Ítem	Equipo	Característica	Cantidad
1	computadora	Instalado programa <i>Meshmixer</i>	1

IV. Indicaciones y procedimientos

- Realizar el encerado digital de las piezas dentales desarrolladas en esta clase con el uso del programa *Meshmixer*.

V. Resultados

- El estudiante crea las piezas dentales digitalmente reproduciendo la

anatomía de la corona y raíz.

VI. Conclusiones

- El tallado de la anatomía de las piezas dentales permite ahondar en su conocimiento.
- El estudiante conoce la anatomía de los dientes estudiados en clase, así como, su función en la masticación.

VII. Sugerencias / recomendaciones

- Leer los libros de anatomía dental recomendados el primer día de clases.
- Visualizar el video de esta semana en el aula virtual.

Tercera Unidad

Anatomía de los dientes

permanentes: Grupo de dientes
posteriores (subgrupo de dientes
premolares)

Semana 9: Sesión 2

Encerado digital de los primeros premolares superiores y segundos premolares superiores.

Sección: Fecha:/...../..... Duración: 60 minutos

Docente: Unidad: 3

Nombres y apellidos:

Instrucciones

Mediante el uso del programa *Meshmixer* realizará el encerado digital de las piezas dentales.

I. Propósito

Al finalizar la sesión cada estudiante conocerá y tallará digitalmente la anatomía de los primeros premolares superiores y segundos premolares superiores.

II. Fundamentos teóricos

a) Primeros premolares superiores permanentes:

- Colocado distalmente al canino superior
- Cuarto diente a partir de la línea media

a. Cara axial vestibular

- Forma pentagonal
- Lóbulo central muy desarrollado
- Presenta el reborde cuspidado distal y mesial
- En su tercio cervical se observan los periquimatos

b. Cara axial palatina

- Parecida a la cara vestibular
- De forma pentagonal (más o menos irregular)
- Convexa en sentido mesiodistal
- Cúspide dirigida a mesial

c. Cara axial mesial

- Corona con forma trapezoidal
- Se puede observar la cúspide lingual que es el cuarto lóbulo de desarrollo.
- Se observa la cresta marginal mesial dividida por el surco marginal mesial.

d. Cara axial distal

- Mas grande que la cara mesial, debido a que la cúspide distal está dirigida hacia la mesial.
- Se observa la cresta marginal distal

e. Cara oclusal

- Forma hexagonal
- Alargada en sentido vestibulo-palatino
- Se observa las crestas principales vestibular y palatina
- Se observan crestas secundarias, vestibular y palatina
- Dividiendo a las crestas se encuentra el surco central
- Se observan surcos secundarios hacia la mesial y distal
- Se observa la tabla oclusal
- Presenta crestas marginales mesial y distal

f. Raíz

- Es bífida a partir del tercio apical

g. Cámara pulpar

- Porción coronal, presenta los cuernos pulpaes

- Porción radicular, presenta un conducto radicular vestibular y uno palatino

b) Segundos premolares superiores permanentes:

- Colocado distalmente al primer premolar superior permanente
- Quinto diente a partir de la línea media

a. Cara axial vestibular

- Forma pentagonal
- Lóbulo central muy desarrollado
- Presenta el reborde cuspidado distal y mesial
- En su tercio cervical se observan los periquimatos
- Contornos más simétricos

b. Cara axial palatina

- Su cúspide es casi de la misma altura que la cúspide vestibular
- De forma pentagonal
- Simétrica

c. Cara axial mesial

- Se puede observar la cúspide lingual que es el cuarto lóbulo de desarrollo.
- Se observa la cúspide palatina casi de la misma altura que la cúspide vestibular.

d. Cara axial distal

- Se puede observar la cúspide lingual que es el cuarto lóbulo de desarrollo.
- Se observa la cúspide palatina casi de la misma altura que la cúspide vestibular.

e. Cara oclusal

- Forma ovoide
- Alargada en sentido vestíbulo-palatino

- Se observan las crestas principal vestibular y palatina
- Se observan crestas secundarias, vestibular y palatina
- Dividiendo a las crestas se encuentra el surco central que es corto (aprox. 1 mm)
- Se observan surcos secundarios hacia la mesial y distal
- Se observa la tabla oclusal
- Presenta crestas marginales mesial y distal

f. Raíz

- Unirradicular

g. Cámara pulpar

- Porción coronal, presenta los cuernos pulpares
- Porción radicular, presenta un conducto radicular

Tabla 9

Pieza dental

Pieza dental	Longitud (milímetros)		Anchura (milímetros)				Edad en el momento de la erupción
	Total	Corona	Raíz	Corona (M-D)	Raíz (M-D)	Grosor (V-P)	
Primeros premolares superiores permanentes	23.5	8.5	15	7	5	9	10 - 11 años
Segundos premolares superiores permanentes	22.3	8.3	14	7	5.5	9	10 - 12 años

III. Equipos / Materiales

Tabla 10

Encerado digital

Ítem	Equipo	Característica	Cantidad
1	computadora	Instalado programa <i>Meshmixer</i>	1

IV. Indicaciones y procedimientos

- Realizar el encerado digital de las piezas dentales desarrolladas en esta clase con el uso del programa *Meshmixer*.

V. Resultados

- El estudiante crea las piezas dentales digitalmente reproduciendo la anatomía de la corona y raíz.

VI. Conclusiones

- El tallado de la anatomía de las piezas dentales permite ahondar en su conocimiento.
- El estudiante conoce la anatomía de los dientes estudiados en clase, así como, su función en la masticación.

VII. Sugerencias / recomendaciones

- Leer los libros de anatomía dental recomendados el primer día de clases.
- Visualizar el video de esta semana en el aula virtual.

Semana 10: Sesión 2

Encerado digital de los primeros premolares inferiores y segundos premolares inferiores

Instrucciones

Mediante el uso del programa *Meshmixer* realizará el encerado digital de las piezas dentales.

I. Propósito

Al finalizar la sesión, cada estudiante conocerá y tallará digitalmente la anatomía de los primeros premolares inferiores y segundos premolares inferiores.

II. Fundamentos teóricos

a) Primeros premolares inferiores permanentes

- Colocado distalmente al canino inferior
- Cuarto diente a partir de la línea media

a. Cara axial vestibular

- Forma pentagonal
- Lóbulo central muy desarrollado
- Presenta el reborde cuspídeo distal y mesial, de los cuales el distal es más largo

b. Cara axial palatina

- Pequeña en sentido mesiodistal y de poca altura
- De forma circular
- Convexa en sentido mesiodistal
- Cúspide dirigida a mesial

c. *Cara axial mesial*

- Corona con forma de trapecio
- Se puede observar la cúspide lingual de mucha menor altura que la cúspide vestibular.
- Se observa la cresta marginal mesial.
- Existe el surco mesiolingual que separa a la cresta marginal mesial de la porción lingual de la corona.
- La porción vestibular de la corona está marcadamente inclinada a la lingual.

d. *Cara axial distal*

- Se observa la cresta marginal distal

e. *Cara oclusal*

- Contorno de la corona con forma hexagonal
- Tabla oclusal con forma triangular
- Los perfiles mesial y distal convergen en sentido lingual
- La fosa triangular distal es más amplia que la fosa triangular mesial
- Se observan las crestas principal vestibular y lingual
- Se observan crestas secundarias, vestibular y lingual
- Dividiendo a las crestas principales se encuentra el surco central
- Presenta crestas marginales mesial y distal

f. *Raíz*

- Unirradicular
- Más ancha en sentido vestíbulo-lingual

g. *Cámara pulpar*

- Porción coronal, presenta los cuernos pulpares: vestibular muy bien definido y el lingual que es muy pequeño
- Porción radicular, presenta un conducto radicular.

b) Segundos premolares inferiores permanentes

- Colocado distalmente al primer premolar inferior permanente.
- Quinto diente a partir de la línea media

a. Cara axial vestibular

- Forma pentagonal
- Lóbulo central muy desarrollado
- Presenta el reborde cuspidado distal y mesial

b. Cara axial palatina

- Su cúspide es casi de la misma altura que la cúspide vestibular
- De forma trapezoidal
- Cuarto lóbulo de desarrollo dividido en dos cúspides: mesiolingual y distolingual
- Ambas cúspides están separadas por el surco lingual.

c. Cara axial mesial

- Se observa la cúspide vestibular.
- Se observa la cúspide mesiolingual
- El perfil de la cresta marginal mesial

d. Cara axial distal:

- Se puede observar la cúspide distolingual que es la más pequeña de las tres cúspides.
- El perfil de la cresta marginal distal

e. Cara oclusal

- Contorno de la corona de forma cuadrada
- Tabla oclusal de forma cuadrada
- Surco central, presenta dos porciones: mesial y distal.
- Surco lingual

- Se observan tres cúspides: vestibular, mesiolingual y distolingual.
- Presenta crestas marginales mesial y distal

f. Raíz

- Unirradicular

g. Cámara pulpar

- Porción coronal, presenta los cuernos pulpares vestibular y lingual
- Porción radicular, presenta un conducto radicular

Tabla 11

Pieza dental

Pieza dental	Longitud (milímetros)		Anchura (milímetros)			Edad en el momento de la erupción	
	Total	Corona	Raíz	Corona (M-D)	Raíz (M-D)		Grosor (V-P)
Primeros premolares inferiores permanentes	21.5	8	13.5	7	4	7.5	10 - 12 años
Segundos premolares inferiores permanentes	26	11	15	7	3.5	7.5	11 - 12 años

III. Equipos / Materiales

Tabla 12

Encerado digital

Ítem	Equipo	Característica	Cantidad
1	computadora	Instalado programa Meshmixer	1

IV. Indicaciones y procedimientos

- Realizar el encerado digital de las piezas dentales desarrolladas en esta clase con el uso del programa *Meshmixer*.

V. Resultados

- El estudiante crea las piezas dentales digitalmente reproduciendo la anatomía de la corona y raíz.

VI. Conclusiones

- El tallado de la anatomía de las piezas dentales permite ahondar en su conocimiento.
- El estudiante conoce la anatomía de los dientes estudiados en clase, así como, su función en la masticación.

VII. Sugerencias / recomendaciones

- Leer los libros de anatomía dental recomendados el primer día de clases.
- Visualizar el video de esta semana en el aula virtual.

Semana 11: Sesión 2

Encerado digital del primer molar superior permanente y segundo molar superior permanente

Sección: Fecha:/...../..... Duración: 60 minutos

Docente: Unidad: 3

Nombres y apellidos:

Instrucciones

Mediante el uso del programa *Meshmixer* realizará el encerado digital de las piezas dentales.

I. Propósito

Al finalizar la sesión cada estudiante conocerá y tallará digitalmente la anatomía del primer molar superior permanente y segundo molar superior permanente.

II. Fundamentos teóricos

Subgrupo de dientes molares

- Prototipo de los dientes posteriores: grandes, fuertes y poderosos.
- Formas adecuadas para triturar y moler y realizar una correcta masticación.
- Subgrupo más numeroso, formado por 12 piezas dentales: 6 superiores y 6 inferiores.
- Su corona es cuboide.

a) Primeros molares superiores permanentes

- Colocado distalmente al segundo premolar superior
- Sexto diente a partir de la línea media
- Forma cuboide

a. Cara axial vestibular

- Forma de trapecio
- Presenta dos cúspides: mesiovestibular y distovestibular.
- Ambas cúspides están separadas por el surco vestibular
- Se observa la fosa vestibular.
- Desde esta cara se observan dos raíces: mesiovestibular y distovestibular.

b. Cara axial palatina

- Corona con forma de trapecio
- Presenta dos cúspides: mesiopalatina y distopalatina.
- Ambas cúspides están separadas por el surco palatino el cual termina en la fosa palatina.
- La cúspide distopalatina en su cara palatina presenta la quinta eminencia llamada el tubérculo de Carabelli.
- Desde esta cara axial del diente se va a observar la raíz palatina.

c. Cara axial mesial

- Corona con forma de cuadrilátero
- Se puede observar las cúspides mesiovestibular y mesiopalatina.
- Se observa la cresta marginal mesial.
- Se observa a las raíces: mesiovestibular y palatina

d. Cara axial distal

- Corona con forma de cuadrilátero
- Se puede observar las cúspides: distovestibular y distopalatina.
- Se observa la cresta marginal distal.

- Se observa a las raíces: distovestibular y palatina

e. *Cara oclusal*

- Contorno de la corona con forma romboidal.
- Tabla oclusal presenta 2 partes.
- Los perfiles mesial y distal presentan las crestas marginales
- Se observa una eminencia llamada la línea transversal
- Se observa las cuatro cúspides que forman la corona
- Se observan crestas principales de cada cúspide
- Existen fosas y surcos que dan forma a esta cara oclusal
- Presenta crestas marginales mesial y distal

f. *Raíz*

- Presenta tres raíces: mesiovestibular, distovestibular y palatina

g. *Cámara pulpar*

- Porción coronal, presenta 4 cuernos pulpares.
- Porción radicular, presenta tres conductos radiculares.

Tabla 13

Pieza dental

Pieza dental	Longitud (milímetros)			Anchura (milímetros)			Edad en el momento de la erupción
	Total	Corona	Raíz	Corona (M-D)	Raíz (M-D)	Grosor (V-P)	
Primeros molares superiores permanentes	19.5	7.5	12	10	7.5	11	6 años

b) Segundos molares superiores permanentes:

- Colocado distalmente al primer molar superior permanente.

- Séptimo diente a partir de la línea media
- En sus medidas es más pequeño comparado con los primeros molares superiores permanentes
- Morfología similar a la de los primeros molares superiores permanentes

a. *Cara axial vestibular*

- Corona con forma de trapecio
- Se observan dos cúspides
- Se observan dos raíces

b. *Cara axial palatina*

- Corona con forma de trapecio
- Se observan dos cúspides
- Desde esta cara axial se observa la raíz palatina

c. *Cara axial mesial*

- Corona con forma de cuadrilátero
- Se observa el perfil de la cresta marginal mesial.
- Se puede observar las cúspides mesiovetibular y mesiopalatina.
- Se observa a las raíces: mesiovestibular y palatina

d. *Cara axial distal*

- Corona con forma de cuadrilátero
- Se pueden observar las cúspides: distovetibular y distopalatina.
- Se observa el perfil de la cresta marginal distal.
- Se observa a las raíces: distovestibular y palatina.

e. *Cara oclusal*

- Esta cara oclusal presenta dimensiones más pequeñas comparada con la cara oclusal de los primeros molares superiores permanentes.
- Morfología similar al de los primeros molares superiores permanentes

- Contorno de la corona de forma romboidal
- Tabla oclusal, presenta dos partes y estas son más pequeñas comparadas con las de los primeros molares superiores permanentes.

f. Raíz

- Presenta tres raíces.

g. Cámara pulpar

- Porción coronal, presenta 4 cuernos pulpares
- Porción radicular, presenta tres conductos radiculares

Tabla 14

Pieza dental

Pieza dental	Longitud (milímetros)			Anchura (milímetros)			Edad en el momento de la erupción
	Total	Corona	Raíz	Corona (M-D)	Raíz (M-D)	Grosor (V-P)	
Segundos molares superiores permanentes	18	7	11	9	7	11	12 años

III. Equipos / Materiales

Tabla 15

Encerado digital

Ítem	Equipo	Característica	Cantidad
1	computadora	Instalado programa Meshmixer	1

IV. Indicaciones y procedimientos

- Realizar el encerado digital de las piezas dentales desarrolladas en esta clase con el uso del programa Meshmixer.

V. Resultados

- El estudiante crea las piezas dentales digitalmente reproduciendo la anatomía de la corona y raíz.

VI. Conclusiones

- El tallado de la anatomía de las piezas dentales permite ahondar en su conocimiento.
- El estudiante conoce la anatomía de los dientes estudiados en clase, así como, su función en la masticación.

VII. Sugerencias / recomendaciones

- Leer los libros de anatomía dental recomendados el primer día de clases.
- Visualizar el video de esta semana en el aula virtual.

Semana 12: Sesión 2

Encerado digital del primer molar inferior permanente y segundo molar inferior permanente

Sección: Fecha:/...../..... Duración: 60 minutos

Docente: Unidad: 3

Nombres y apellidos:

Instrucciones

Mediante el uso del programa *Meshmixer* realizará el encerado digital de las piezas dentales.

I. Propósito

Al finalizar la sesión cada estudiante conocerá y tallará digitalmente la anatomía del primer molar inferior permanente y segundo molar inferior permanente.

II. Fundamentos teóricos

a) Primeros molares inferiores permanentes

- Es el más voluminoso de los dientes de la arcada inferior.
- Colocado distalmente al segundo premolar inferior
- Sexto diente a partir de la línea media
- Forma cuboide
- Presenta 5 eminencias

a. *Cara axial vestibular*

- Forma de trapecio
- Alargada en sentido mesiodistal
- Presenta tres cúspides, las cuales están separadas por dos surcos
- Presenta una fosa llamada la fosa vestibular
- Presenta dos raíces: mesial y distal

b. *Cara axial lingual*

- Corona con forma de trapecio
- En sentido mesiodistal es de menor extensión que la cara vestibular de la corona.
- Presenta dos cúspides
- Presenta un surco que divide a ambas cúspides

c. *Cara axial mesial*

- Corona con forma romboidal
- Se observa a la cresta marginal mesial
- Se observa a la raíz mesial

d. *Cara axial distal*

- Corona con forma romboidal
- Se observa a la cresta marginal distal
- Mas pequeña que la cara mesial
- Se observa a la raíz distal

e. *Cara oclusal*

- Contorno de la cara oclusal es la de un trapecio
- El lado vestibular es más largo y el lingual es más corto
- Se observan 5 cúspides, cada una con sus crestas principales.
- Presenta un surco central dividido en dos porciones
- Presenta una fosa central y dos fosas triangulares mesial y distal

- La fosa central es el punto de nacimiento de surcos
- Los perfiles mesial y distal presentan las crestas marginales

f. *Raíz*

- Presenta dos raíces: mesial y distal

g. *Cámara pulpar*

- Porción coronal, presenta 5 cuernos pulpares.
- Porción radicular, presenta tres conductos radiculares.

Tabla 16

Pieza dental

Pieza dental	Longitud (milímetros)			Anchura (milímetros)			Edad en el momento de la erupción
	Total	Corona	Raíz	Corona (M-D)	Raíz (M-D)	Grosor (V-L)	
Primeros molares inferiores permanentes	21.5	7.5	14	11	8.5	10.5	6 años

b) Segundos molares inferiores permanentes

- Colocado distalmente al primer molar inferior permanente.
- Séptimo diente a partir de la línea media
- En sus medidas es más pequeño comparado con los primeros molares inferiores permanentes

a. *Cara axial vestibular*

- Corona con forma de trapecio
- Presenta 2 cúspides vestibulares
- Presenta un surco que divide a las dos cúspides, el cual termina en una fosa.
- Raíces inclinadas a distal

b. Cara axial lingual

- Corona con forma de trapecio
- Presenta dos cúspides las cuales están divididas por un surco

c. Cara axial mesial

- Corona con forma romboidal
- Se observa a la cresta marginal mesial
- Se observa a la cúspide mesiovestibular y mesiolingual.

d. Cara axial distal

- Corona con forma romboidal
- Se observa a la cúspide distoventibular y distolingual.

e. Cara oclusal

- Esta cara oclusal es más simétrica
- Presenta cuatro cúspides: dos vestibulares y dos linguales
- Presenta un surco central del cual nace un surco
- En los perfiles marginales mesial y distal observamos a las crestas marginales

f. Raíz

- Presenta dos raíces: mesial y distal

g. Cámara pulpar

- Porción coronal, presenta 4 cuernos pulpares
- Porción radicular, presenta dos conductos radiculares

Tabla 17*Pieza dental*

Pieza dental	Longitud (milímetros)			Anchura (milímetros)			Edad en el momento de la erupción
	Total	Corona	Raíz	Corona (M-D)	Raíz (M-D)	Grosor (V-L)	
Segundos molares inferiores permanentes	20	7	13	10.5	8	10	12 años

III. Equipos / Materiales

Tabla 18*Encerado digital*

Ítem	Equipo	Característica	Cantidad
1	computadora	Instalado programa <i>Meshmixer</i>	1

IV. Indicaciones y procedimientos

- Realizar el encerado digital de las piezas dentales desarrolladas en esta clase con el uso del programa *Meshmixer*.

V. Resultados

- El estudiante crea las piezas dentales digitalmente reproduciendo la anatomía de la corona y raíz.

VI. Conclusiones

- El tallado de la anatomía de las piezas dentales permite ahondar en su conocimiento.
- El estudiante conoce la anatomía de los dientes estudiados en clase, así como, su función en la masticación.

VII. Sugerencias / recomendaciones

- Leer los libros de anatomía dental recomendados el primer día de clases.
- Visualizar el video de esta semana en el aula virtual.

Cuarta Unidad

Diseño de sonrisa e impresión

3D del modelo digital

Semana 13: Sesión 2

Diseño de sonrisa parte 1

- Escaneo de modelo

Sección: Fecha:/...../..... Duración: 60 minutos

Docente: Unidad: 4

Nombres y apellidos:

Instrucciones

Con las indicaciones del docente debe de crear el sócalo a su modelo escaneado.

I. Propósito

Al finalizar la sesión cada estudiante conocerá la anatomía de los terceros molares e iniciará el diseño de sonrisa en un modelo de estudio.

II. Fundamentos teóricos

Actualmente, la odontología está avanzando con relación en la digitalización de procesos. En este caso, los dispositivos actuales permiten virtualizar los modelos (moldes de los dientes) de los pacientes con la finalidad de poder analizar, diseñar, planificar el tratamiento de un paciente en una computadora, dejando atrás los materiales como los alginatos, siliconas, yesos, articuladores, cera, etc.

El programa *Meshmixer* permite el trabajo digital, ya que reconoce el modelo escaneado de un paciente y con sus diversas herramientas el odontólogo puede realizar un encerado digital.

III. Equipos / Materiales

Tabla 19

Socalado digital

Ítem	Equipo	Característica	Cantidad
1	computadora	Instalado programa <i>Meshmixer</i>	1

IV. Indicaciones y procedimientos

- Abrir en el programa *Meshmixer* el archivo de su modelo de estudio escaneado.
- Realizar un socalado digital al modelo de estudio.

V. Resultados

El estudiante tiene la destreza para crear el socalado digital al modelo de estudio.

VI. Conclusiones

- El estudiante conoce las herramientas para trabajar en el programa *Meshmixer*.
- El estudiante inicia el trabajo en un modelo de estudio real.

VII. Sugerencias / recomendaciones

- Leer los libros de anatomía dental recomendados el primer día de clases.
- Visualizar el video de esta semana en el aula virtual.

Semana 14: Sesión 2

Diseño de sonrisa parte 2

- Encerado digital de dientes anteriores de acuerdo a la estética del paciente

Sección: Fecha:/...../..... Duración: 60 minutos

Docente: Unidad: 4

Nombres y apellidos:

Instrucciones

En el modelo escaneado debe diseñar, mediante el encerado digital, los dientes anterosuperiores con relación a la sonrisa del paciente.

I. Propósito

Al finalizar la sesión cada estudiante conocerá los diferentes tipos de sonrisa y estará en la capacidad de encerar digitalmente la anatomía de dientes anteriores de acuerdo a la estética del paciente.

II. Fundamentos teóricos

Actualmente, la odontología está avanzando con relación en la digitalización de procesos. En este caso, los dispositivos actuales permiten virtualizar los modelos (moldes de los dientes) de los pacientes con la finalidad de poder analizar, diseñar, planificar el tratamiento de un paciente en una computadora, dejando atrás los materiales como los alginatos, siliconas, yesos, articuladores, cera, etc.

El programa *Meshmixer* permite el trabajo digital, ya que reconoce el

modelo escaneado de un paciente y con sus diversas herramientas el odontólogo puede realizar un encerado digital.

III. Equipos / Materiales

Tabla 20

Encerado digital

Ítem	Equipo	Característica	Cantidad
1	computadora	Instalado programa <i>Meshmixer</i>	1

IV. Indicaciones y procedimientos

- Abrir en el programa *Meshmixer* el archivo de su modelo de estudio escaneado.
- Realizar el encerado digital de los dientes anterosuperiores del paciente

V. Resultados

El estudiante tiene la destreza para realizar el encerado digital en el modelo de estudio.

VI. Conclusiones

- El estudiante conoce las herramientas para trabajar en el programa *Meshmixer*.
- El estudiante inicia el trabajo en un modelo de estudio real.

VII. Sugerencias / recomendaciones

- Leer los libros de anatomía dental recomendados el primer día de clases.
- Visualizar el video de esta semana en el aula virtual.

Semana 15: Sesión 2

Presentación de los estudiantes de sus diseños impresos en 3D

Sección: Fecha:/...../..... Duración: 60 minutos

Docente: Unidad: 4

Nombres y apellidos:

Instrucciones

Presentar la impresión 3D del encerado realizado en *Meshmixer*.

I. Propósito

Al finalizar la sesión cada estudiante conocerá el trabajo con carillas para mejorar la estética dental de un paciente.

II. Fundamentos teóricos

Los avances tecnológicos en el área digital benefician en gran medida a la odontología porque permiten que lo registrado en el paciente pueda digitalizarse y mediante el uso de programas como el *Meshmixer* digital, el odontólogo planifique y diseñe el tratamiento dando como resultado un modelo digital, el cual puede ser impreso en 3D para que el profesional examine físicamente lo trabajado en la computadora, así mismo, el paciente podrá observar cómo será el resultado final del tratamiento.

Una impresora 3D construye un modelo, capa a capa, imprimiendo con repeticiones sobre la misma zona lo cual puede tomar horas.

Para ello, la impresora 3D usa un material basado en plástico, siendo la flexibilidad de este material la que permite imprimir casi cualquier diseño que se desee.

Basado en este avance tecnológico, la asignatura tiene como producto final la impresión 3D del diseño que el estudiante realizó en el programa *Meshmixer* digital.

III. Equipos / Materiales

Tabla 21

Producto entregable

Ítem	Equipo	Característica	Cantidad
1	Impresión 3D	Impresión del encerado digital realizado por cada estudiante	1

IV. Indicaciones y procedimientos

- El estudiante deberá presentar la impresión 3D de su encerado digital.
- El docente calificará el trabajo con una rúbrica.

V. Resultados

El estudiante está en la capacidad de trabajar digitalmente el diseño de sonrisa de una persona.

VI. Conclusiones

- El estudiante muestra su trabajo final.
- El estudiante tiene la destreza para trabajar en el programa digital *Meshmixer*.

VII. Sugerencias / recomendaciones

- Coordinar con Fablab de la universidad para la impresión de los encerados 3D.

Referencias

Diamond, M. (2015). *Anatomía dental*. Limusa.

Esponda, R. (2014). *Anatomía dental*. Universidad Nacional Autónoma de México.

Kraus, B. (2014). *Anatomía dental y oclusión*. Interamericana.

Riojas, M. (2014). *Anatomía dental*. El manual moderno.